

COMPRESSION MEDULLAIRE NON TRAUMATIQUE

OBJECTIFS

Question d'Internat 226

Compression médullaire non traumatique : étiologie, physiopathologie, diagnostic

Objectifs de la Société Française de neurologie

1.1 Connaissances requises

1.1.1 Décrire les principaux symptômes révélateurs

1.1.2 Décrire la séméiologie clinique du syndrome de compression médullaire (syndrome rachidien, syndrome lésionnel, syndrome sous-lésionnel)

1.1.3 Décrire le degré d'urgence et la place cruciale de l'IRM médullaire

1.1.4 Citer les causes principales de compressions épidurales

1.1.5 Citer, au titre du diagnostic différentiel, les principales tumeurs intramédullaires, la myélopathie cervicarthrosique, le syndrome syringomyélique, les myélopathies inflammatoires

1.1.7 Principes du traitement des compressions médullaires

1.2 Objectifs pratiques :

1.2.1 Chez un patient réel ou simulé atteint de compression médullaire non traumatique :

- *conduire l'interrogatoire et l'examen clinique*
- *proposer une stratégie diagnostique et thérapeutique*

Objectifs pédagogiques terminaux (B.O. 31 Aout 2001 1634-)

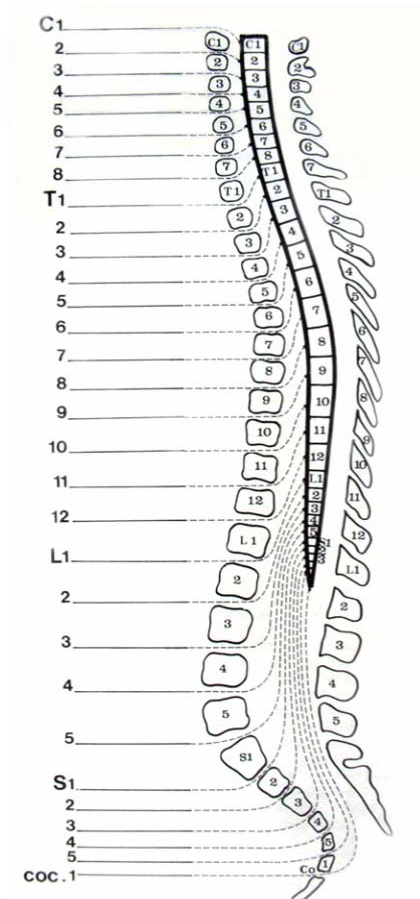
231 – Compression médullaire non traumatique et syndrome de la queue de cheval : diagnostiquer une compression médullaire non traumatique et un syndrome de la queue de cheval. Identifier les situations d'urgences et planifier la prise en charge.

Le diagnostic de compression médullaire doit faire demander rapidement un bilan complet et un avis spécialisé. Le risque majeur est, en effet, la possibilité de décompensation brutale, entraînant une para ou tétraplégie flaque définitive par myélomalacie (nécrose de la moelle d'origine ischémique) dont le délais de survenue est imprévisible.

C'est une urgence diagnostique et thérapeutique.

I - Rappel anatomique

La moelle s'étend de la jonction cervico-occipitale au disque L1-L2.



II - Signes cliniques d'une compression médullaire lente débutante

C'est précocement, à ce stade, qu'il faut faire le diagnostic.

1 - Signes révélateurs

- Le plus souvent, ce sont des douleurs (radiculaires, rachidiennes ou cordonales) qui révèlent la maladie. Elles sont parfois trompeuses ;
- Plus rarement, c'est un syndrome neurologique déficitaire (radiculaire ou médullaire) ;
- Enfin, l'affection peut-être découverte lors du bilan d'une maladie locale ou générale (néoplasie, mal de Pott, zona).

Dans tous les cas, il faut s'attacher à rechercher attentivement les trois syndromes, plus ou moins intriqués :

- lésionnel ;
- sous-lésionnel ;
- rachidien.

2 - Le syndrome lésionnel

Est une douleur d'origine **radiculaire**, donne le niveau de la compression et est souvent révélateur. Il n'y a pas de signes neurologiques au dessus du niveau lésionnel (l'examen y sert donc de référence pour apprécier en particulier les réflexes).

a) Les signes subjectifs

Les **douleurs radiculaires** sont reconnues sur :

- leur trajet fixe et évocateur car de topographie radiculaire en ceinture ou en hémiceinture ;
- l'accentuation aux efforts, à la toux, parfois au décubitus (douleurs nocturnes) ;
- l'aggravation progressive, devenant rebelle aux antalgiques usuels.

Des paresthésies ne sont pas rares dans le territoire radiculaire.

b) Les signes objectifs : de type **périphérique radiculaire**

- déficit moteur neurogène radiculaire pouvant donc comprendre une amyotrophie (en fonction de la durée de l'atteinte) et un déficit moteur dans le territoire de la (ou des) racine comprimée (en fonction de l'importance de la compression) ;
- une diminution voire abolition des réflexes ostéo-tendineux ou cutanés correspondants ;
- hypoesthésie, voire anesthésie à tous les modes dans le dermatome correspondant.

3 - Le syndrome sous-lésionnel

Correspond à l'atteinte des voies longues de la moelle. Il est souvent discret à un stade précoce. Il va remonter plus ou moins rapidement jusqu'au niveau lésionnel

a) Troubles moteurs : débutent en général aux membres inférieurs.

Fatigabilité anormale à la marche ou claudication intermittente non douloureuse, parfois asymétrique : fatigabilité qui cède après un repos plus ou moins bref, et réapparaît après un périmètre variable de marche.

L'examen retrouve un syndrome pyramidal :

- à ce stade, rarement marqué par une franche diminution de la force musculaire prédominant sur les raccourcisseurs aux membres inférieurs. Mais l'étude de la motricité doit être précise (étude de la force contre résistance, épreuves de Barré et Mingazzini, examen après effort) ;
- par contre, les modifications des réflexes sont très importantes, à rechercher avec attention, afin de déceler une vivacité exagérée (par comparaison avec les membres supérieurs). Les réflexes cutanés abdominaux sont diminués ou abolis ;

- la découverte d'un signe de Babinski bilatéral, parfois unilatéral, a une très grande valeur. En son absence, valeur du signe de Rossolimo, ou, par les lésions hautes, du signe de Hoffmann.

b) Troubles sensitifs

Subjectifs :

- douleurs cordinales projetées aux membres inférieurs, parfois trompeuses,
- paresthésies,
- voire, signe de Lhermitte, non spécifique.

Objectifs : touchant préférentiellement la sensibilité thermo-algique au début, puis proprioceptive.

La limite supérieure des troubles est habituellement nette, il existe un décalage par rapport au niveau lésionnel au début. Dans les formes évoluées, il va remonter pour rejoindre le niveau lésionnel.

c) Troubles génito-sphinctériens

Mictions impérieuses, retard à la miction, constipation inhabituelle, impuissance.

A l'examen : globe vésical ?. Attention aux mictions par regorgement.

4 - Le syndrome rachidien

Doivent attirer l'attention si elles sont segmentaires, tenaces, avec recrudescence nocturne.

Même en l'absence de douleurs spontanées, il faut rechercher :

- une raideur segmentaire du rachis,
- une douleur localisée à la pression et la percussion des épineuses,
- une déformation du rachis.

Ces signes ne signifient pas nécessairement l'origine osseuse de la compression.

III - Stade de Compression Médullaire évoluée

Les trois syndromes se regroupent et s'accroissent progressivement. C'est l'intensité du syndrome sous-lésionnel qui fait la gravité du tableau.

1 - Troubles moteurs

Paraparésie, voir une paraplégie spasmodique, où la marche devient impossible

Les réflexes ostéo-tendineux sont vifs, diffusés, polycinétiques. Il existe un clonus de la rotule, une trépanation inépuisable du pied, un signe de Babinski bilatéral.

L'hypertonie pyramidale est permanente, exagérée par les mouvements volontaires, prédominant sur les extenseurs.

Les réflexes de défense sont facilement déclenchés, la limite supérieure de leur zone de déclenchement correspond à la limite inférieure de la compression.

2 - Troubles sensitifs

Ils intéressent tous les modes de sensibilité, réalisant une hypoesthésie, voire une anesthésie, dont la limite supérieure s'est rapprochée au cours de l'évolution du niveau lésionnel.

3 - Les troubles sphinctériens

Ils sont majeurs dans les formes avancées, rendant alors inévitable la sonde à demeure.

4 - Les troubles trophiques (surtout escarres fessières)

Ils sont un risque majeur si des précautions draconiennes ne sont pas prises pour les éviter

L'évolution se fait plus ou moins rapidement vers un état grabataire

Il faut noter que le traitement est d'autant moins efficace que les troubles sont importants

En l'absence de possibilité de traitement efficace, le risque est la survenue d'une myélomalacie, avec paraplégie flasque complète, hypotonique, troubles sensitifs et sphinctériens majeurs, dont le pronostic est très sévère (troubles trophiques, complications du décubitus, douleurs, souffrance morale).

IV - Les formes clinique

1 - Les formes topographiques

a) La moelle cervicale haute (de C1 à C4)

Risque de quadriplégie avec troubles respiratoires, le syndrome lésionnel peut être fait de douleurs cervico-occipitales

b) La moelle cervicale basse (de C5 à D1)

Le syndrome lésionnel se traduit par des signes radiculaires aux membres supérieurs, en général très nets.

c) La moelle dorsale

Les douleurs du syndrome lésionnel peuvent faire évoquer une affection viscérale.

d) La moelle lombo-sacrée

Le syndrome lésionnel est souvent très net, pluriradiculaire, pouvant masquer le syndrome sous-lésionnel (surtout les compressions de niveau rachidien L1 donnant une paraplégie flasque). Le signe de Babinski est inconstant. Fréquence et précocité des troubles génito-sphinctériens, anesthésie en selle.

2) Les compressions médullaires aiguës

C'est une extrême urgence, l'atteinte médullaire majeure se constitue très rapidement, parfois précédée de douleurs rachidiennes.

Devant ce tableau, la recherche d'une C.M. s'impose avant de parler de myélite ou de myélomalacie. La ponction lombaire est contre-indiquée car elle peut précipiter une aggravation.

3) Les compressions médullaires de l'enfant sont de diagnostic difficile et souvent révélée par un trouble de la statique rachidienne, cyphose, scoliose (qui doit toujours faire l'objet d'une enquête neuroradiologique), surtout évocateurs en cas de douleurs associées.

Les radio standards sont encore très utiles car une tumeur intrarachidienne à cet âge se traduit souvent par des anomalies osseuses.

V - Examens complémentaires

1 - Les **radios simples du rachis** et l'examen tomodensitométrique étudient surtout l'os. Rechercher en particulier : une ostéolyse (par exemple vertèbre borgne si lyse d'un pédicule), un tassement, une ostéocondensation, un aspect grillagé.

2 - L'**IRM** est actuellement le deuxième examen à demander (coupes pondérées en T1 dites anatomiques, T2 dites myélographiques, T1 sans et avec injection de Gadolinium). Cet examen confirmera la compression, déterminera sa nature extra ou intradurale et orientera la recherche étiologique. Les coupes sagittales permettront de préciser l'étendue des lésions ou leur caractère multifocal, les coupes axiales préciseront la localisation de la compression (antérieure ou postérieure, latérale), les rapports avec les racines et l'état des parties molles adjacentes.

3- La **myélographie** et le myéloscanner ont perdu de leur intérêt au profit de l'IRM. Ces examens restent valables en cas de non disponibilité de cette dernière méthode.

4- La **tomodensitométrie** (scanner sans et avec injection de produit de contraste iodé) permet d'étudier, à un niveau donné, la trame osseuse. Ceci revêt un intérêt en vue d'une stabilisation par ostéosynthèse par exemple. Seule un petit nombre d'étages sélectionnés peuvent être étudiés.

5 - L'artériographie médullaire

Est d'indication beaucoup plus rare : pour rechercher une malformation artério-veineuse médullaire ou durale, ou pour le repérage pré-opératoire de l'artère d'Adamkiewicz.

6- Autres examens

La scintigraphie n'a pas sa place en urgence.

Les potentiels évoqués somesthésiques ou moteurs sont très peu utiles pour le diagnostic positif.

VI - Etiologies des compressions médullaires non traumatiques

1- Causes extradurales (rachidiennes et épidurales)

a) Les **métastases vertébrales et épidurales** sont les causes les plus fréquentes chez l'adulte.

Le contexte clinique peut être évocateur au vu des antécédents, ou l'occasion de la découverte du cancer.

Les douleurs rachidiennes et radiculaires sont très vives, mal calmées par les antalgiques usuels, persistant la nuit.

Sur les radiographies standards (en retard sur la clinique) : le plus souvent images lytiques : tassement, lyse pédiculaire (vertèbre borgne) mais avec respect du disque. Il existe en effet le plus souvent une lésion osseuse, et partant de là, une extension épidurale compressive. Un autre mécanisme physiopathologique correspond au tassement vertébral spontané, avec fragment compressif, sur métatase corporelle lytique.

« Les 5 cancers ostéophiles : poumons, sein, rein, prostate, thyroïde »

b) Autre causes tumorales

* Malignes

- localisation vertébrale d'une **hémolympathie** (leucémie, Hodgkin, myélome, lymphosarcomes) : souvent antécédent évocateur.
- **plasmocytome** solitaire ou non solitaire : lésion osseuse et gammopathie monoclonale
- ostéosarcomes, chondrosarcomes

* Bénignes

- granulome éosinophile
- ostéoblastome
- **ostéome ostéoïde** : à l'origine de douleurs très invalidantes, classiquement mais non constamment soulagées par l'aspirine
- kyste anévrysmal
- chondrome (surtout sacré) à malignité locale
- chordome : tumeur très récidivante, localisée sur l'axe de la notochorde, du sphénoïde au sacrum
- **angiome vertébral** (image de vertèbre grillagée) : très banal, symptomatique dans des formes agressives.

c) Lésions infectieuses et parasitaires

Spondylodiscites bactériennes surtout : évoquée en fonction du terrain (immunodéprimé, patient en réanimation, antécédent récent de septicémie, valvulopathie), du métier (contact animal dans la brucellose), du reste de l'examen (furoncle, panaris). Les germes, en fonction de leur agressivité, donnent des spondylodiscites aiguës (staphylococques, brucellose), ou très larvées, chroniques comme dans la tuberculose.

Le syndrome rachidien est au premier plan dans les spondylodiscites aiguës. Les radiographies montrent des plateaux lysés, avec des géodes. L'IRM est souvent impressionnante, avec « réaction au niveau des plateaux vertébraux et hypersignal discal (en 2cho de spin pondéré en T2). Les spondylodiscites peuvent être à l'origine d'abcès épiduraux (bienvisualisés en IRM), de déstabilisation rachidiennes et de méningites, voire de myélites (vascularites infectieuses). Le traitement est chirurgical très urgent en cas d'abcès. Une place importante est donnée à l'identification du germe (lors de la chirurgie, avant et après par des hémocultures).

d) **Hernie discale**

Surtout au niveau cervical, une hernie volumineuse ou médiane peut comprimer la moelle. Le traitement en est chirurgical.

e) La **myélopathie cervicarthrosique** : c'est la dégénérescence discale et les modifications osseuses liées à l'arthrose qui en sont la cause. Il s'agit souvent d'une affection pluriétagée. Elle touche l'homme adulte après 50 ans, travailleur de force.

Cette compression médullaire évolue lentement le plus souvent et associe un syndrome pyramidal des quatre membres et un syndrome radiculaire (périphérique) des membres supérieurs. Le diagnostic repose sur l'examen tomodensitométrique cervical, le myéloscanner et l'IRM (visualisation de la moelle, avec parfois hypersignal intramédullaire).

Parfois, un traumatisme vient décompenser un canal rétréci par l'arthrose, provoquant des signes neurologiques déficitaires brutaux, par atteinte centromédullaire, souvent irréversibles.

Le traitement en est chirurgical : ablation de la lésion arthrosique par voie antérieure et remplacement du disque par un greffon osseux (arthrodèse).

f) Causes plus rares

- grande cyphoscoliose, en sachant qu'une scoliose peut être symptomatique d'une syringomyélie ou d'une tumeur intramédullaire, qu'il faut rechercher.
- hématome épidual spontané, rare, mais à évoquer chez un sujet traité par anticoagulants au long cours ;
- malformations de la charnière cervico-occipitale ;
- dislocation du rachis cervical dans les polyarthrites rhumatoïdes évoluées

2 - Causes intradurales et extramédullaires

Il s'agit essentiellement des tumeurs bénignes.

a) Le neurinome (ou schwannome)

- la tumeur se développe le plus souvent à partir d'une racine et est intradurale ;
- plus rarement, elle naît aux dépens d'un nerf rachidien, étant alors intra et extradurale : forme en sablier, érodant le canal de conjugaison (parfois visible aux radiographies standard) ;
- l'évolution en est très lente, des douleurs rachidiennes et radiculaires à recrudescence nocturne seraient évocatrices
- l'atteinte sous-lésionnelle est beaucoup plus tardive, mais peut alors évoluer rapidement

b) Le méningiome rachidien

Tumeur à insertion durale. Le siège dorsal est le plus fréquent.

Touche plus souvent la femme après 50 ans. La protéinorachie est souvent moins élevée.

C'est l'IRM qui permet le diagnostic entre méningiome et neurinome.

L'exérèse s'impose le plus rapidement possible.

3 - Les tumeurs intra-médullaires

Leur symptomatologie est souvent atypique et l'évolution capricieuse.

Le diagnostic est parfois évoqué en cas de tableau pseudo-syringomyélique, mais celui-ci n'est pas constant. Il faut alors éliminer une syringomyélie.

- soit épéndymome (le plus souvent) : tumeur bénigne, bine clivable, dont l'exérèse complète est possible actuellement ;
- soit gliome, inextirpable en totalité ;
- les hémangioblastomes sont rares (entrent dans le cadre de la maladie de Von Hippel-Lindau)
- enfin, citons les lipomes, lésions à la fois extra et intra-médullaires.

4 - Les angiomes de la moelle et les fistules artério-veineuses à drainage veineux périmédullaire sont à classer à part (étiologies rares paraparésie évolutives).

VI - Diagnostic différentiel

1 - Les autres causes de claudication des membres inférieurs

- a) l'artérite ;
- b) le canal lombaire étroit.

2 - Les formes médullaires pures de la sclérose en plaques

3- La syringomyélie

4- La sclérose latérale amyotrophique (atteinte diffuse sur le versant moteur, pas d'atteinte sensitive) et la sclérose combinée de la moelle.

5- Le groupe des myélites

- post radiothérapie
- infectieuses, virales (bilan radiologique et surtout IRM, puis PL).

VII - Les principes du traitement

Le traitement chirurgical d'une compression médullaire est une urgence. Plus il est précoce, meilleur sera le pronostic immédiat.

En attendant un geste chirurgical, une corticothérapie peut être débutée. Il n'y a pas de consensus sur les doses à utiliser.

Il consiste soit en un geste électif d'exérèse: neurinome, méningiome, soit en une décompression postérieure (laminectomie) et tumorectomie avant irradiation et/ou chimiothérapie dans les épидurites.

Dans la myélopathie cervicarthrosique, l'abord se fait par le cou, pour réaliser l'ablation du disque et des ostéophytes, puis greffer les deux vertèbres (arthrodèse).

Il ne faut pas oublier l'efficacité, à la fois sur les douleurs et sur la compression médullaire de nombreux cancers, de la radiothérapie associée à une corticothérapie à forte dose.